

**Rapporteurs :**

Nargiz Aliyeva, Matteo Corana, Veronica Del Lupo, Federica Romano, Giacomo Baima avec Dr Giulia Maria Mariani et Prof. Mario Aimetti

**Affiliation :**

Postgraduate Programme en Parodontologie, École dentaire, Turin, Italie

**Traductrice :**

Zeineb Hamdi Chef de clinique, département de Parodontologie, Faculté d'Odontologie, Université de Paris

étude

# Les facteurs de croissance améliorent-ils la préservation alvéolaire dans les alvéoles d'extraction ?

**Auteurs :**

Xuzhu Wang, Melissa Fok, George Pelekos, Lijian Jin, Maurizio Tonetti

## Contexte

Les facteurs de croissance dérivés du sang autologue (ABD-GF) et la fibrine riche en leucocytes et en plaquettes (L-PRF), un concentré plaquettaire de deuxième génération, ont fait l'objet d'une attention clinique considérable ces dernières années. L'hypothèse à la base de cet intérêt croissant repose sur le fait que l'application locale d'ABD-GF ou de L-PRF fournit localement des concentrations plus élevées de molécules bioactives, ce qui peut améliorer le processus de cicatrisation.

Cependant, à ce jour, on sait peu de choses sur les concentrations in vivo des facteurs de croissance dans les alvéoles d'extraction pendant la cicatrisation spontanée ou après application de L-PRF.

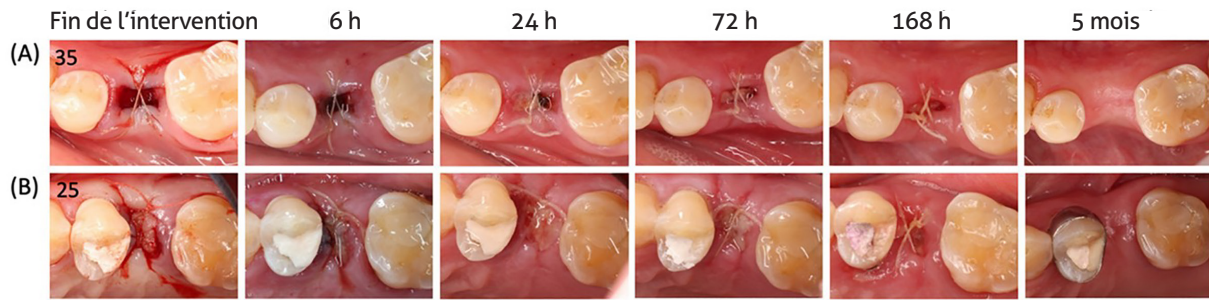
## Objectif

Comparer le processus de libération locale des facteurs de croissance, la cicatrisation précoce et les changements dimensionnels post-extractionnels dans les alvéoles d'extraction qui cicatrisent naturellement par rapport à celles qui sont traitées par L-PRF pour la préservation alvéolaire.

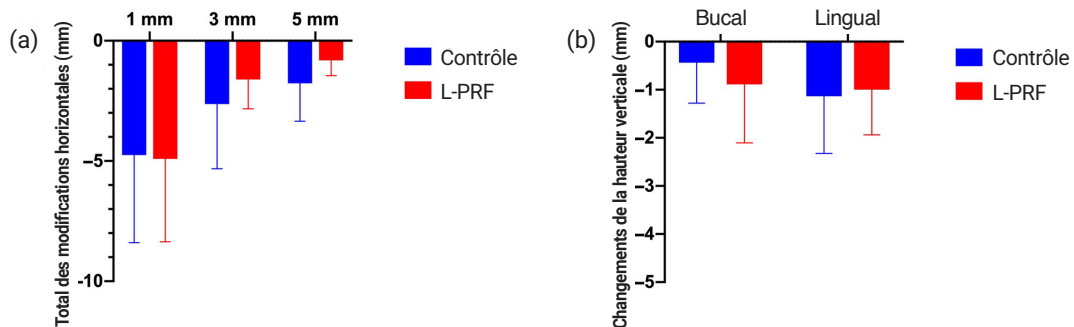
## Matériel et méthodes

- Conception de l'étude : essai clinique contrôlé randomisé intra-individuel avec un suivi de cinq mois.
- Population et traitement : sujets non-fumeurs en bonne santé générale (18-70 ans) nécessitant l'extraction de deux dents non molaires en raison de caries, de résorption radiculaire ou d'orthodontie. Les dents présentant une atteinte parodontale, une lésion péri-apicale ou un abcès aigu ont été toutes exclues. Les dents expérimentales ont été réparties de manière aléatoire entre le groupe test (application de L-PRF) et le groupe contrôle (cicatrisation spontanée).
- Résultats de l'étude :
  - Changement de la dimension horizontale de la crête alvéolaire à 1 mm sous la crête alvéolaire à cinq mois (critère principal), évalué à partir de scans numériques intra-oraux en 3D.
  - Changements de la cinétique des facteurs de croissance et de la concentration de cytokines dans le liquide au niveau de l'alvéole prélevé à l'aide de bandes de papier stériles à six, 24, 72 et 168 heures.
  - Cicatrisation précoce de l'alvéole mesurée par l'indice de cicatrisation modifié (WHI).
  - Les changements du profil linéaire des crêtes, en comparant par superposition les scans numériques intra-oraux 3D initiaux et à cinq mois de l'intervention.
  - Changements du volume en vestibulaire mesuré après conversion des fichiers STL superposés en fichiers solides.
  - Changements des dimensions verticales et horizontales des tissus durs sur les images CBCT superposées après une période de cinq mois de cicatrisation.
  - La possibilité de mettre en place un implant dans une position prothétiquement guidée (PGI) de taille standard (8 mm de longueur, 3,3 mm de diamètre) ou la nécessité de réaliser une augmentation.
- L'analyse statistique comprenait : l'analyse de l'aire sous la courbe (AUC), un modèle linéaire mixte à mesures répétées et un test t apparié pour estimer la quantité totale de biomarqueurs libérés pendant l'étude et les différences entre et au sein des groupes. Et en plus, test de McNemar-Bowker pour la proportion d'aptitude à la mise en place d'un implant dans une position prothétiquement guidée entre les deux groupes.

**Figure 1 :** Cas représentatif illustrant la cicatrisation précoce et les changements alvéolaires. Vue occlusale du processus de cicatrisation de l'alvéole post-extractionnelle dans un site contrôle (A) et dans un site L-PRF (B).



**Figure 2 :** a) Changements linéaires horizontaux de la largeur de l'os alvéolaire entre la situation initiale et le suivi à cinq mois, à 1, 3 et 5 mm sous la crête osseuse linguale. (b) Changements verticaux des tissus durs au niveau des parois vestibulaires et linguales entre la situation initiale et le suivi à cinq mois.



## Résultats

- Dix-huit patients (neuf femmes) ont été inclus ; dans la plupart des cas, les dents extraites étaient des prémolaires maxillaires.
- Concentration plus élevée de facteurs de croissance dans le liquide de l'alvéole après application locale de L-PRF comparé aux sites de contrôle.
- Les différences étaient statistiquement significatives pour le facteur de croissance dérivé des plaquettes-AA (PDGF-AA), le facteur de croissance transformant- $\beta$ 1 (TGF- $\beta$ 1) et le facteur de croissance de l'endothélium vasculaire (VEGF).
- Aucune différence intergroupe dans le WHI modifié à six, 24, 72 et 168 heures (voir figure 1).
- Contractions significatives du profil de la crête au niveau de tous les sites d'extraction entre le début de l'étude et le suivi à cinq mois, sans différences significatives entre les groupes ( $p > 0,05$ ).
- Résorption radiographique de l'os alvéolaire dans les deux groupes, les changements de la hauteur osseuse verticale et de l'épaisseur osseuse horizontale étant comparables entre les groupes ( $p > 0,05$ ) (voir figure 2).
- En ce qui concerne la possibilité de placer un implant dans une position prothétiquement guidée, il n'y avait pas de différences significatives dans les proportions de mise en place standard, de régénération osseuse guidée simultanée ou de mise en place en deux temps entre les deux groupes ( $p > 0,05$ ).

## Limitations

- Taille réduite de l'échantillon.
- Uniquement les sujets ne présentant aucun facteur de risque de troubles de la cicatrisation.
- Uniquement des dents non-molaires.
- Absence de comparaison des résultats rapportés par les patients en raison de la conception de l'étude intra-individuelle.
- Erreurs possibles dans la superposition des images CBCT.
- Aucun substitut osseux n'a été mis en place pour favoriser la stabilité du caillot sanguin, ce qui pourrait être bénéfique pour la préservation alvéolaire.

## Conclusions & impact

- Le L-PRF n'a pas altéré le profil des facteurs de croissance, mais il a permis d'obtenir une concentration locale plus élevée dans le liquide alvéolaire ; Toutefois, cela ne s'est pas traduit par une amélioration de la cicatrisation des tissus mous ni par un quelconque avantage clinique.
- Le schéma de cicatrisation n'a pas différé entre les groupes.
- Une résorption horizontale et verticale de la crête alvéolaire s'est produite dans les deux groupes, entraînant un besoin similaire d'une seconde procédure d'augmentation osseuse ou de mise en place de l'implant en deux temps dans une position prothétiquement guidée.
- D'autres études sont nécessaires pour clarifier l'activité biologique de la concentration élevée de facteur de croissance dans le liquide de l'alvéole lorsque le L-PRF est appliqué et son impact possible sur la préservation alvéolaire.



JCP Digest 105 est un résumé de l'article "Increased local concentrations of growth factors from leucocyte- and platelet-rich fibrin do not translate into improved alveolar ridge preservation: An intra-individual mechanistic randomized controlled trial." J Clin Periodontol. 2022; 49(9): 889-898. DOI: 10.1111/jcpe.13688



<https://www.onlinelibrary.wiley.com/doi/10.1111/jcpe.13688>



Accès via la page "membres" du site de l' EFP : <http://efp.org/members/jcp.php>